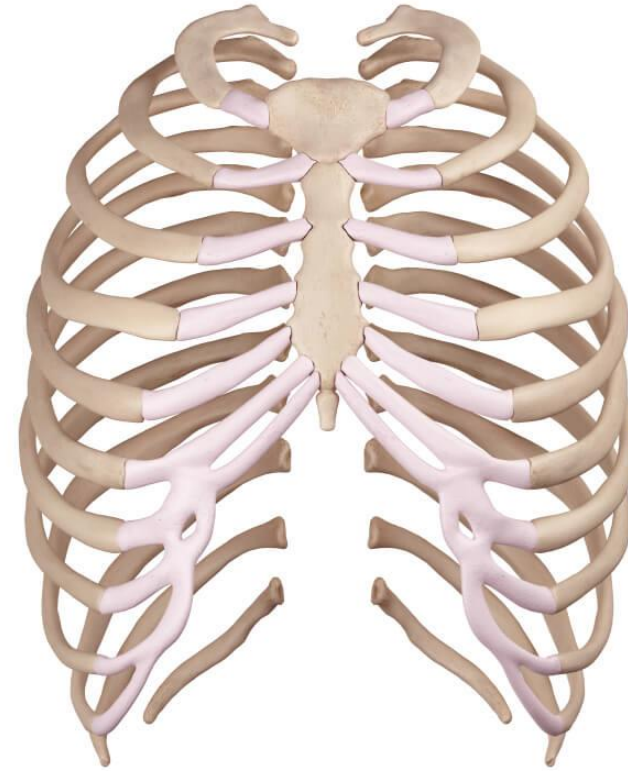


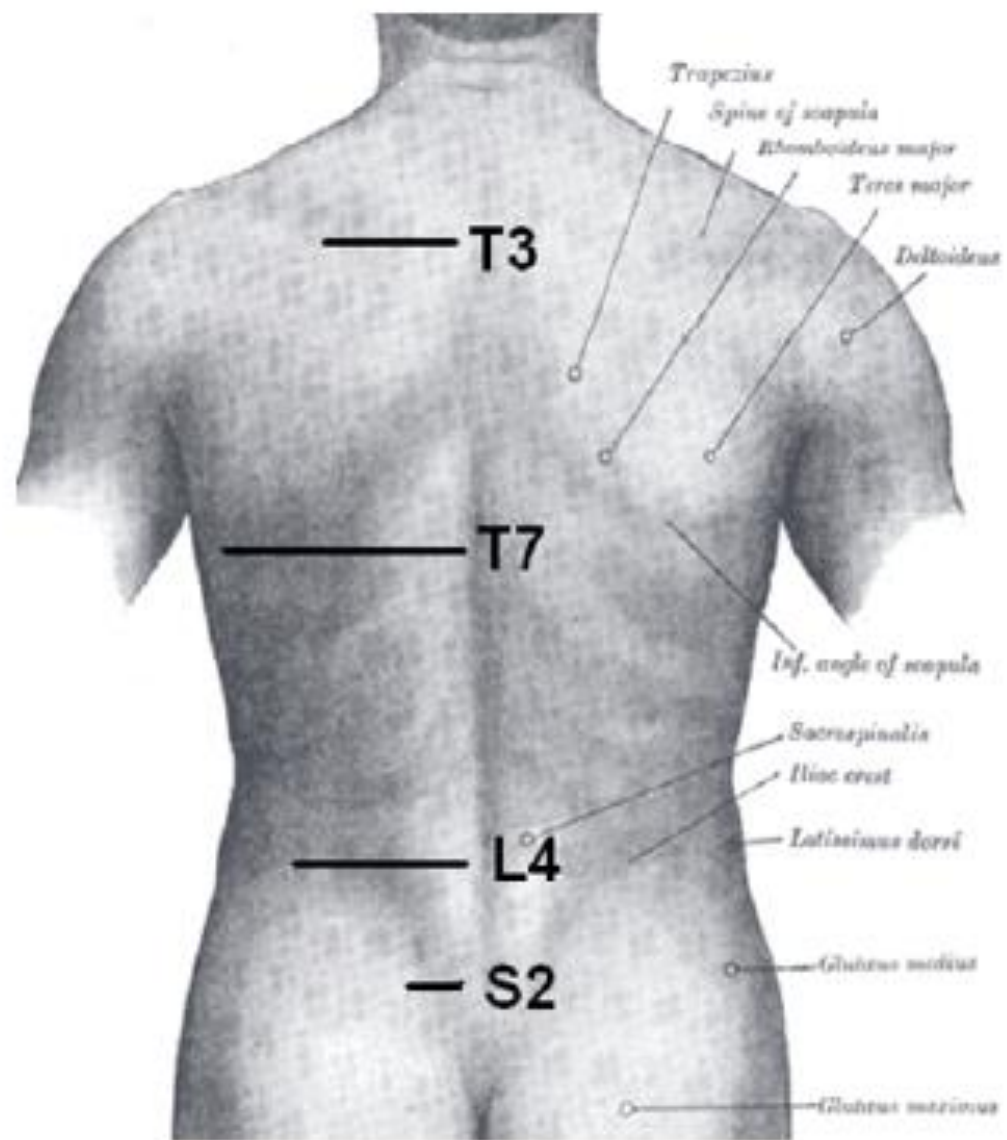


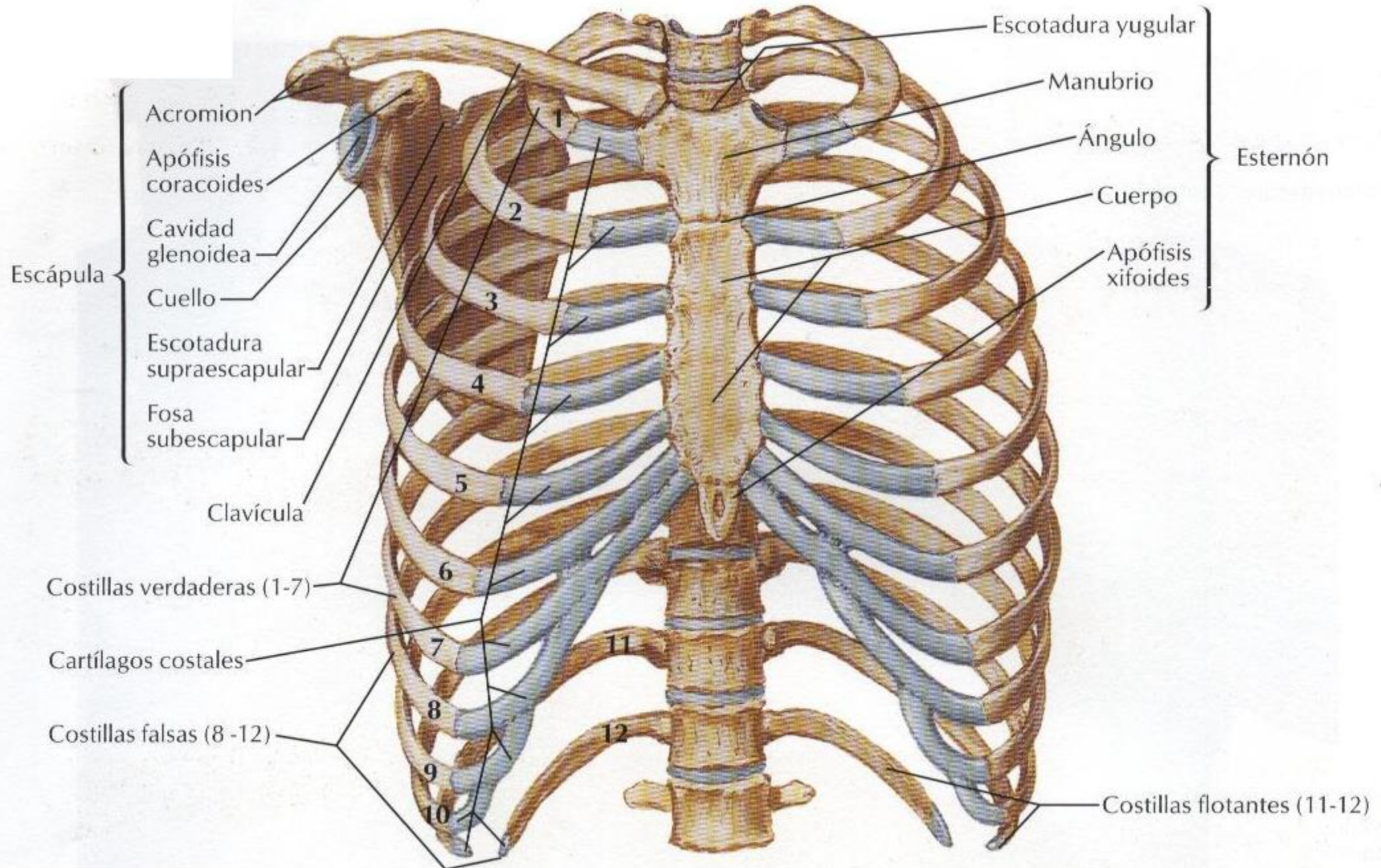
Tórax



EDUARDO SOTO B.

EDUARDOSOTOKINE@GMAIL.COM





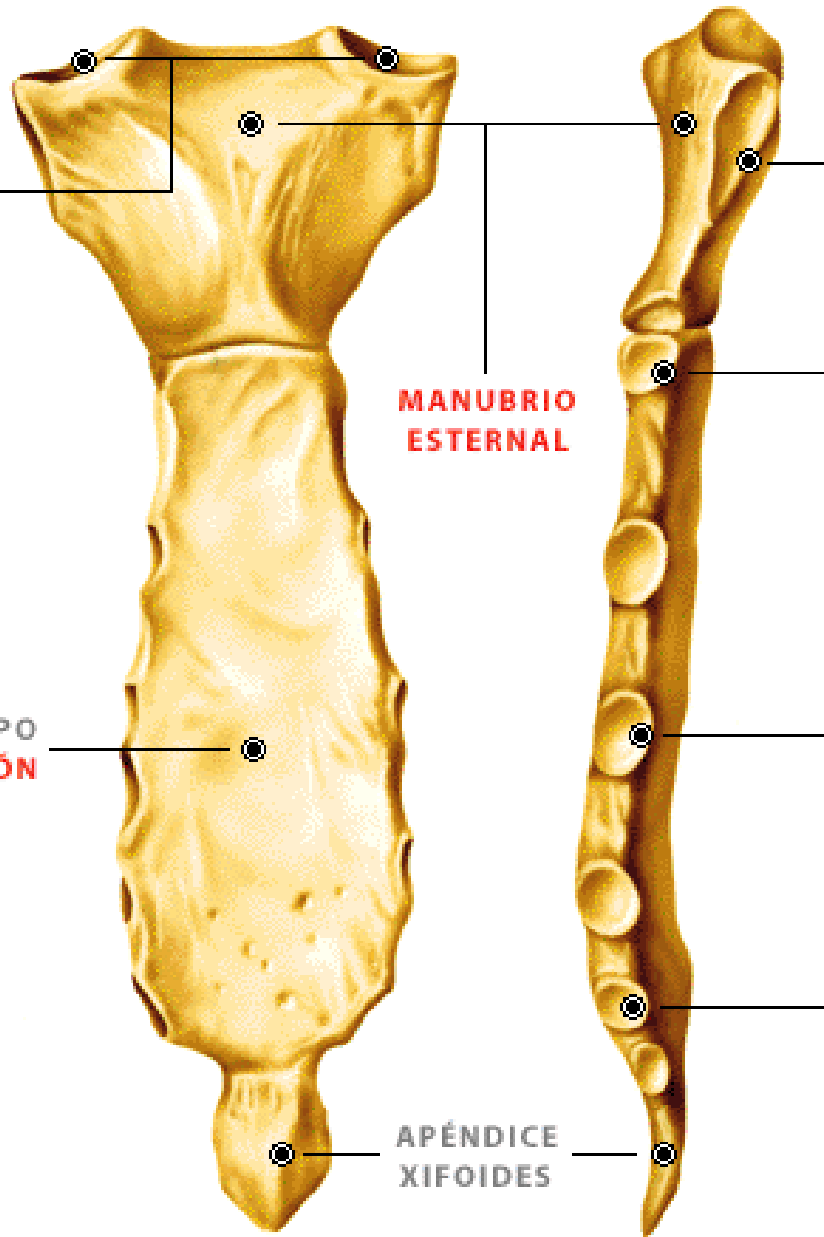
CARILLAS
ARTICULARES
CLAVICULARES

MANUBRIO
ESTERNAL

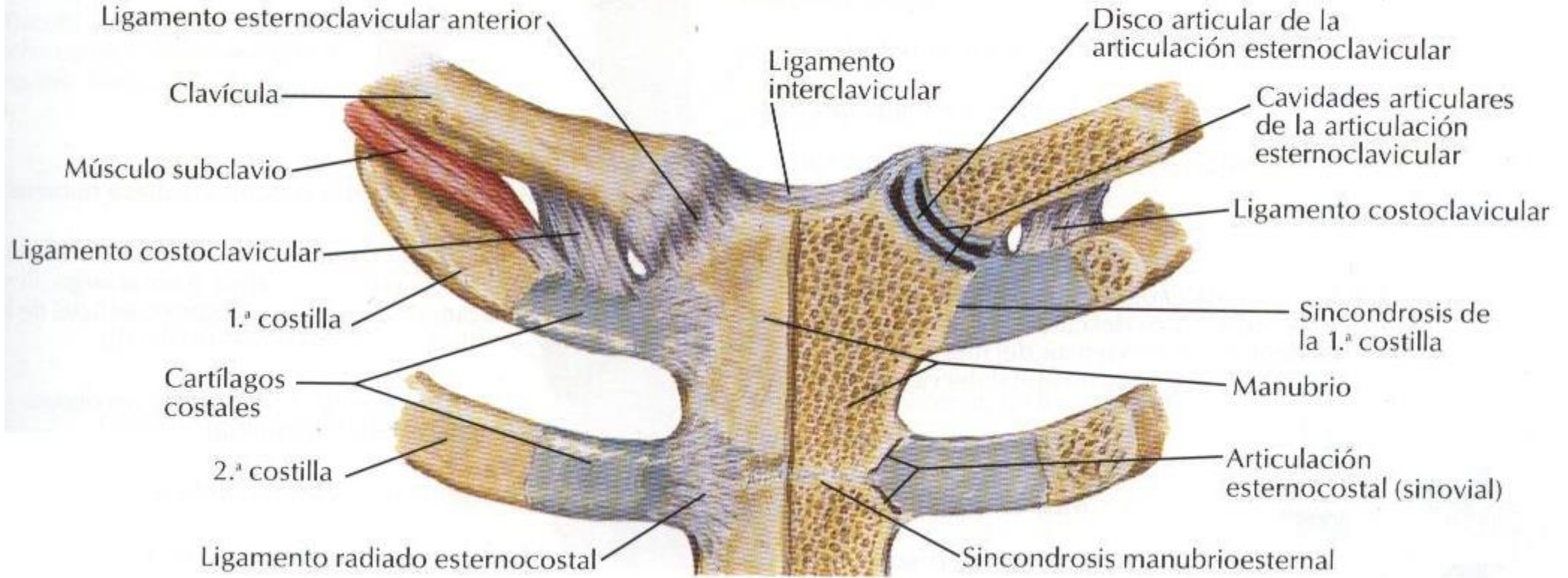
CARILLAS
ARTICULARES
COSTALES

CUERPO
DEL ESTERNÓN

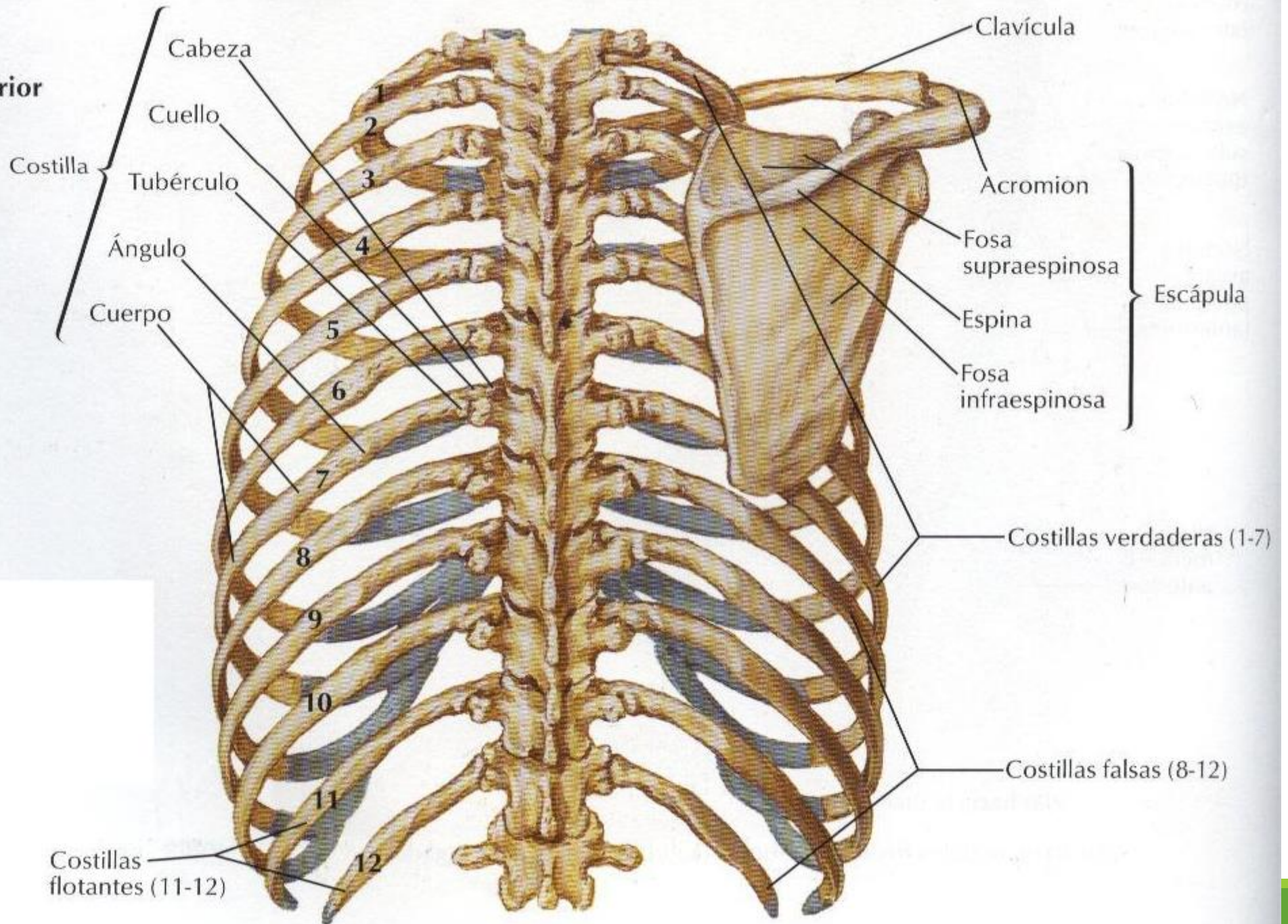
APÉNDICE
XIFOIDES



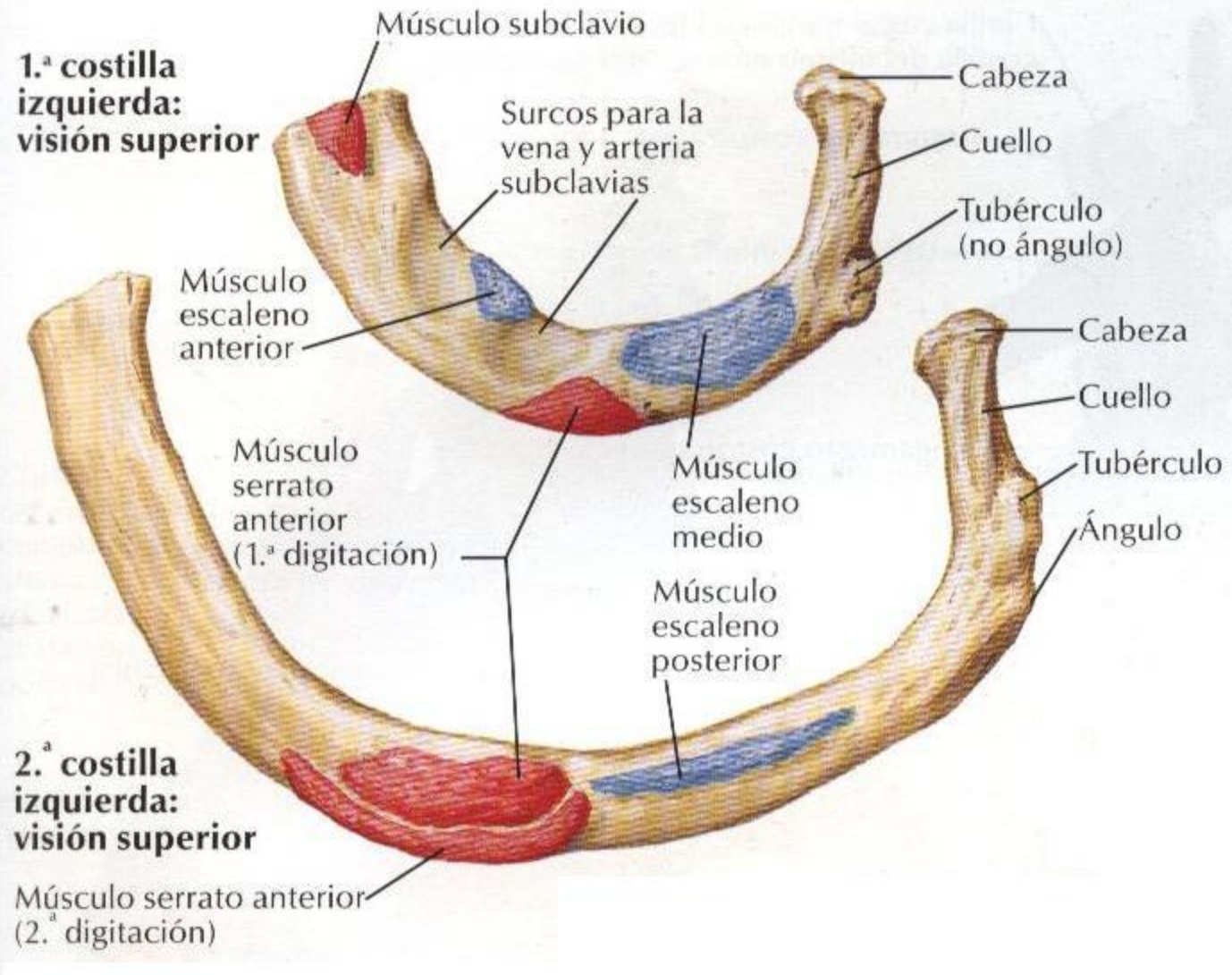
Articulación esternoclavicular



Visión posterior



**1.^a costilla
izquierda:
visión superior**



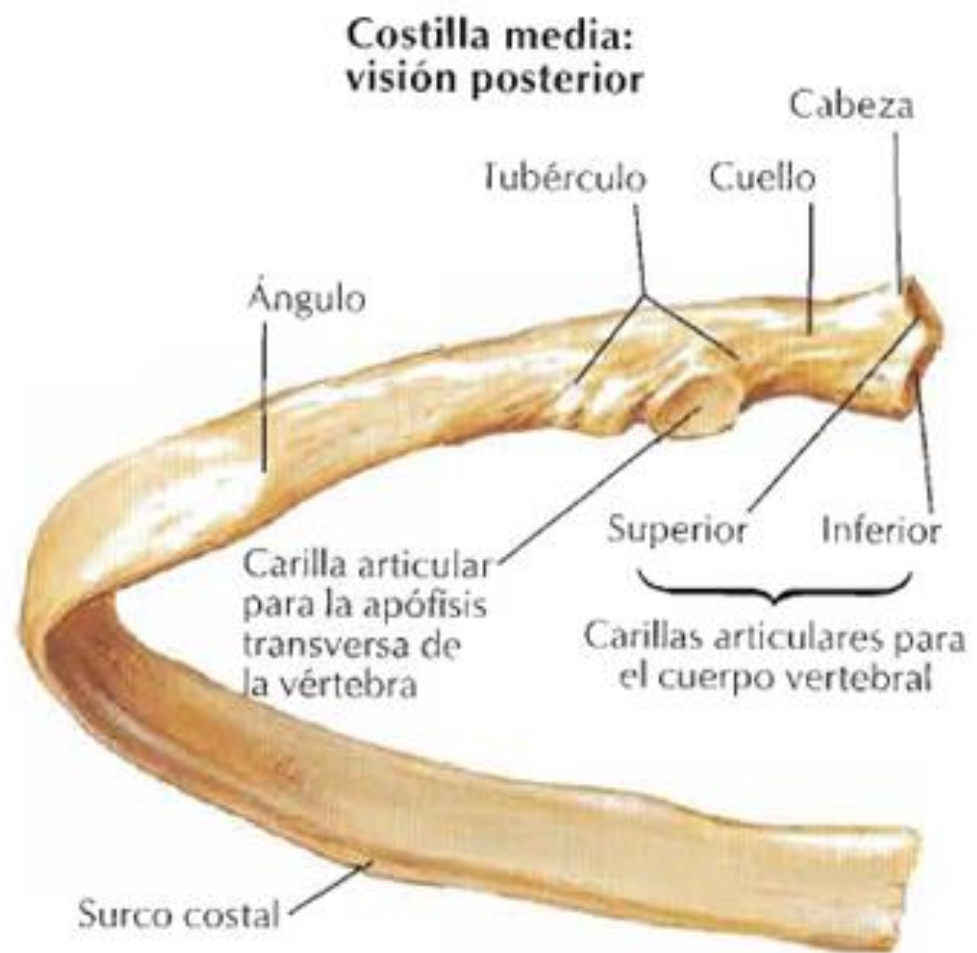
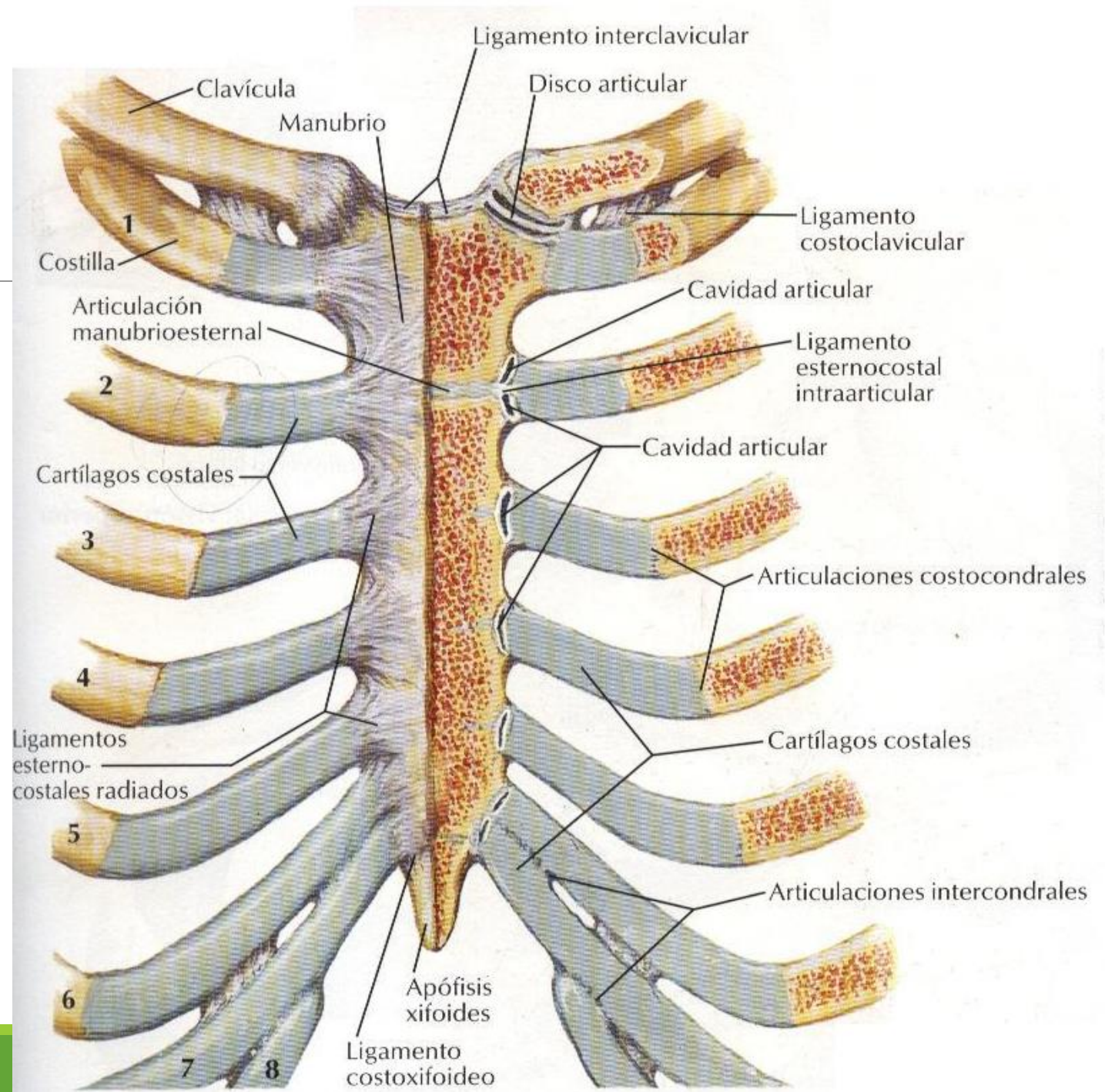
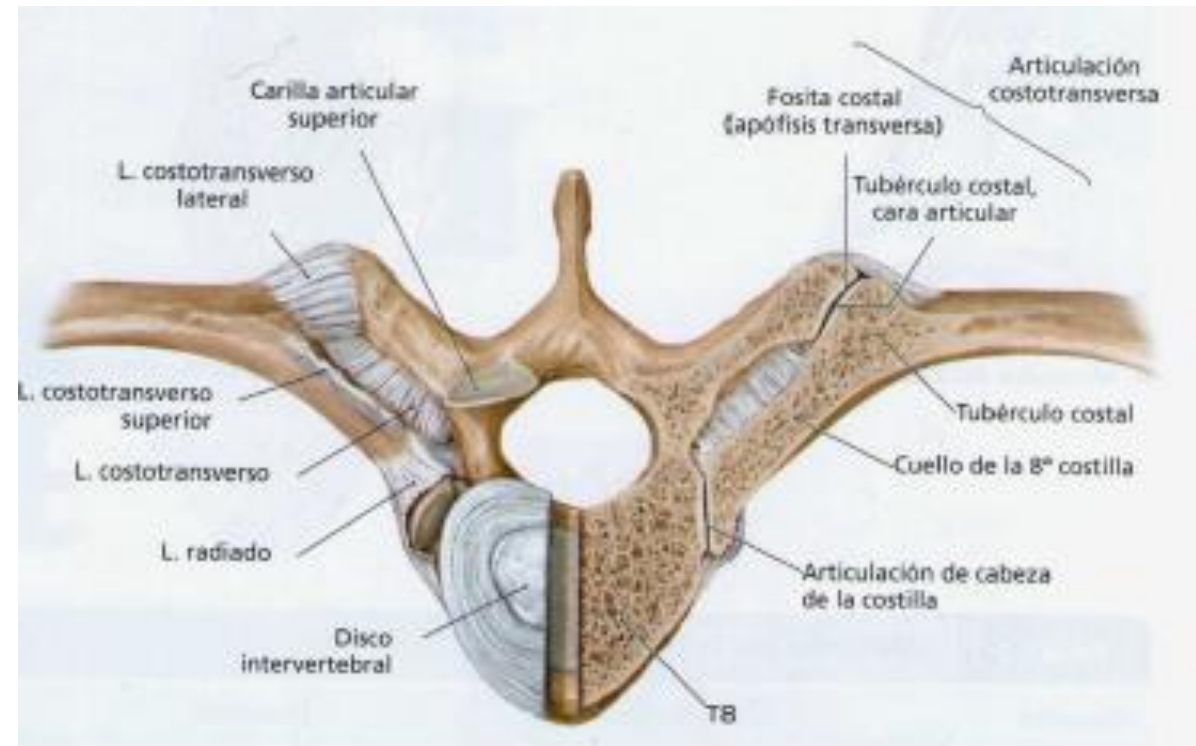
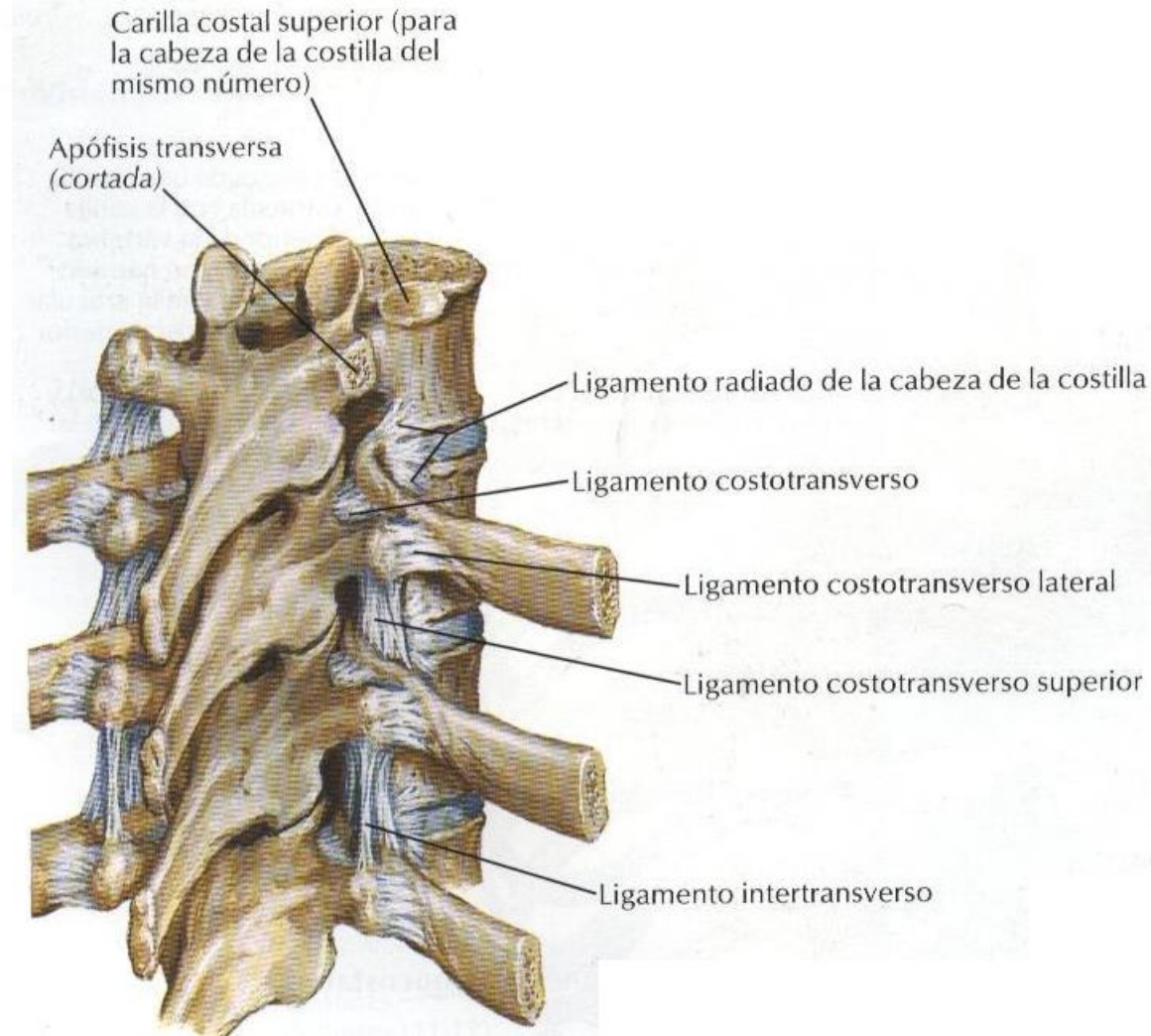
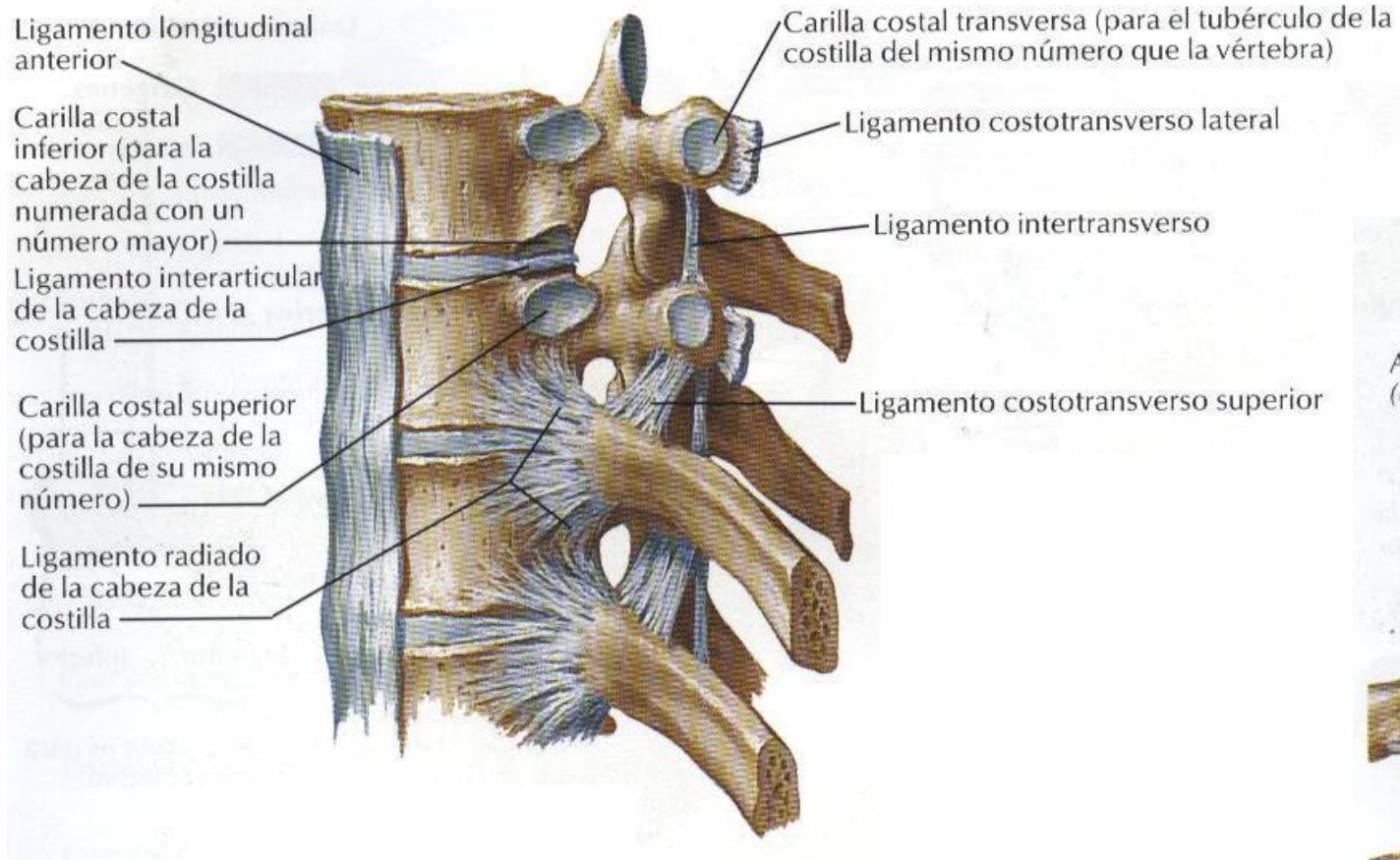


Imagen 5. Costilla típica (3ª a 9ª).

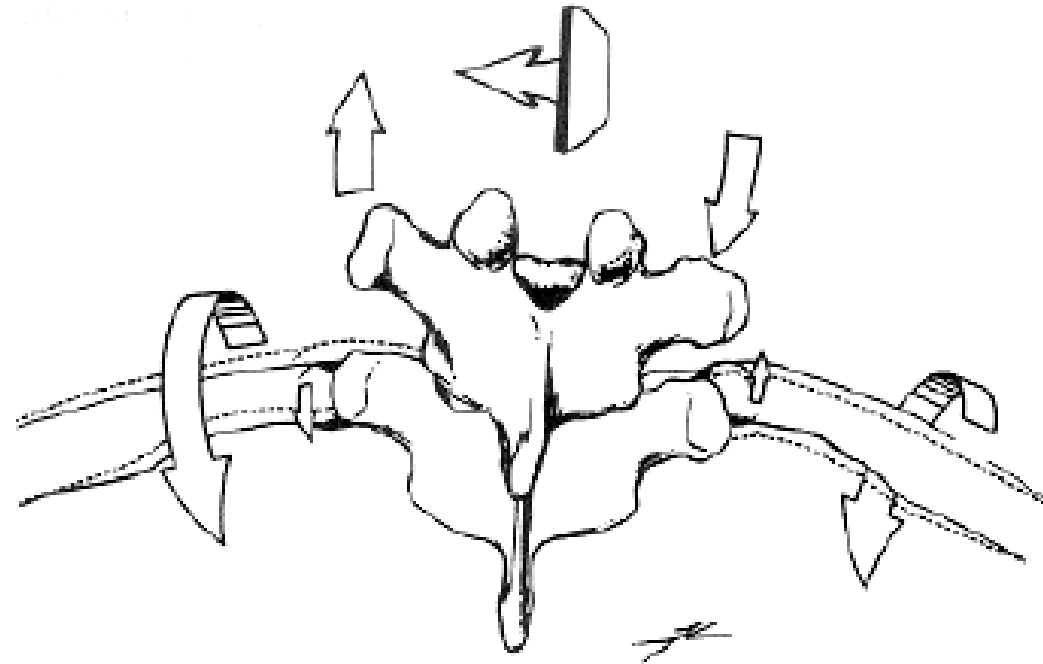
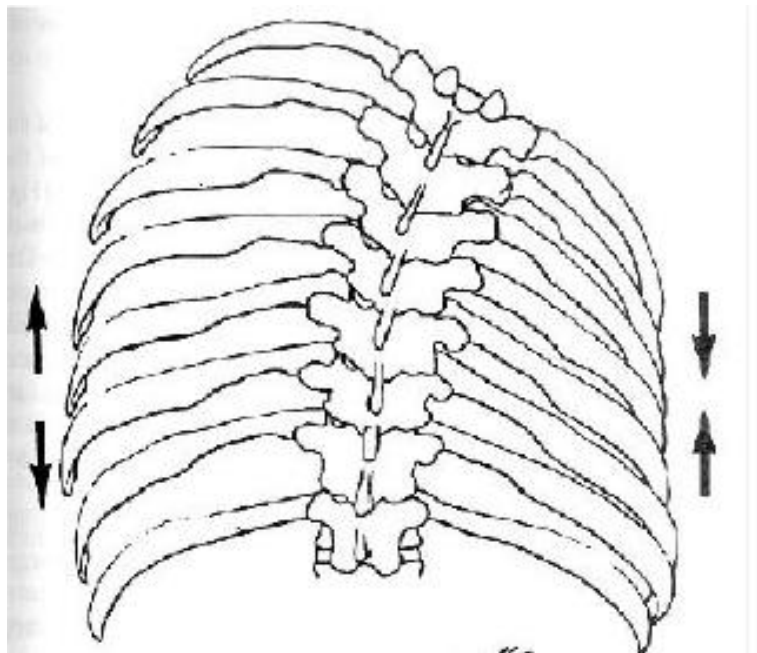


Columna dorsal

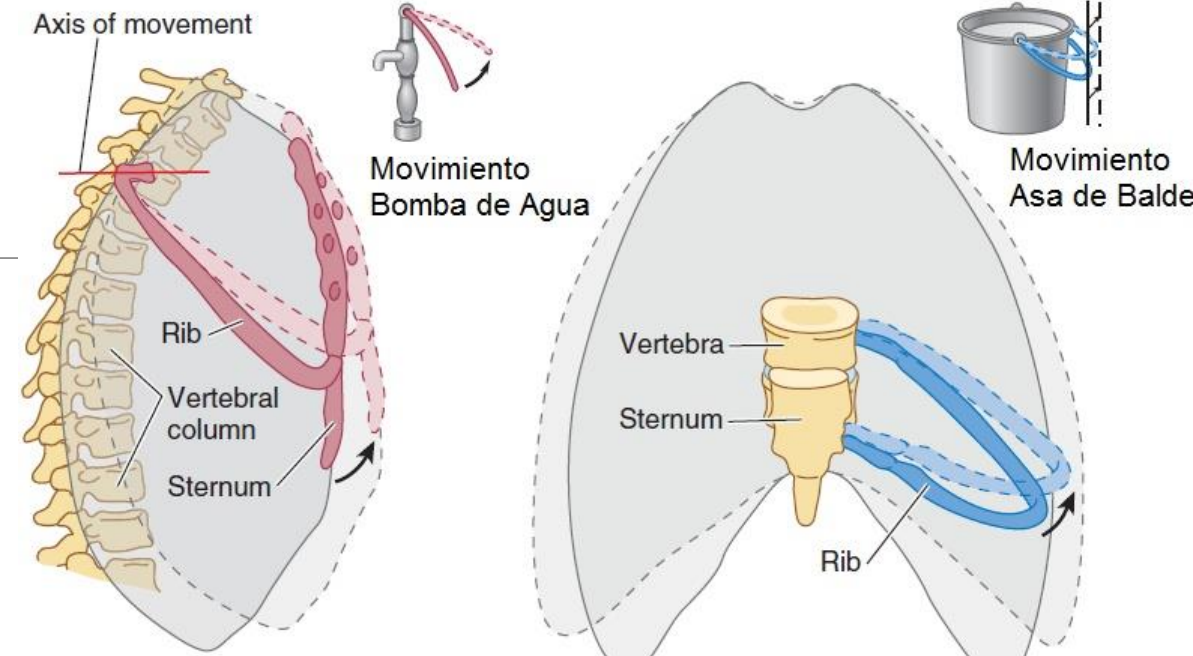




Movimientos acoplados costovertebrales

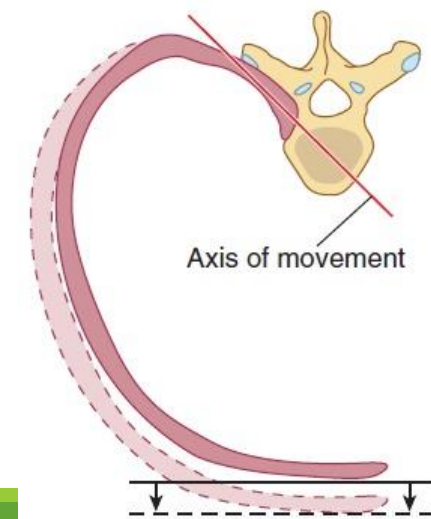


- La costilla se eleva y anterioriza
- El esternón se eleva
- El cartílago costal se horizontaliza

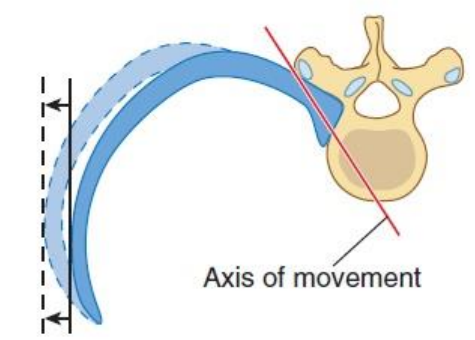


Right lateral view

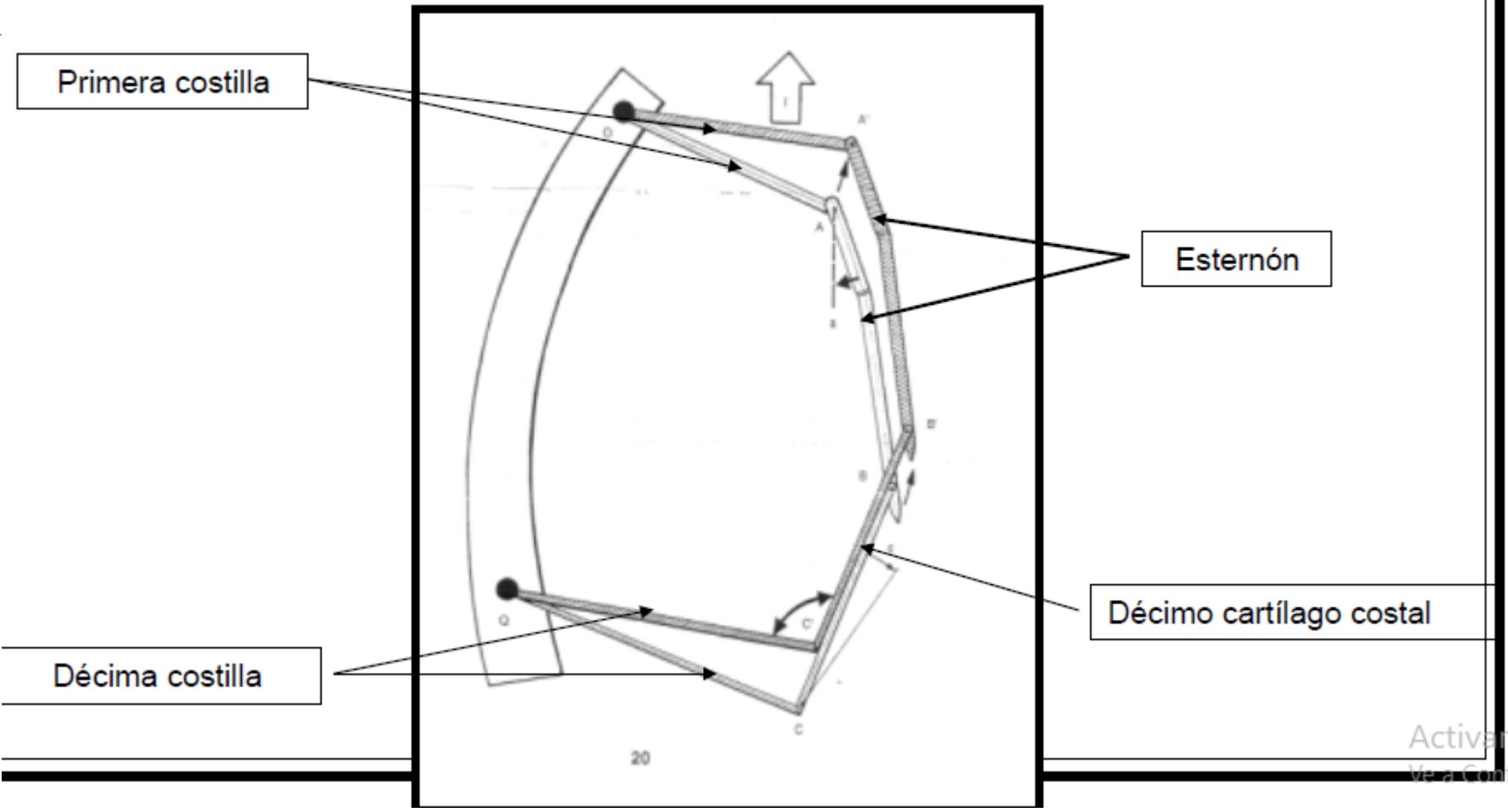
Anterior view



(A) Upper ribs



(B) Lower ribs



Primera costilla

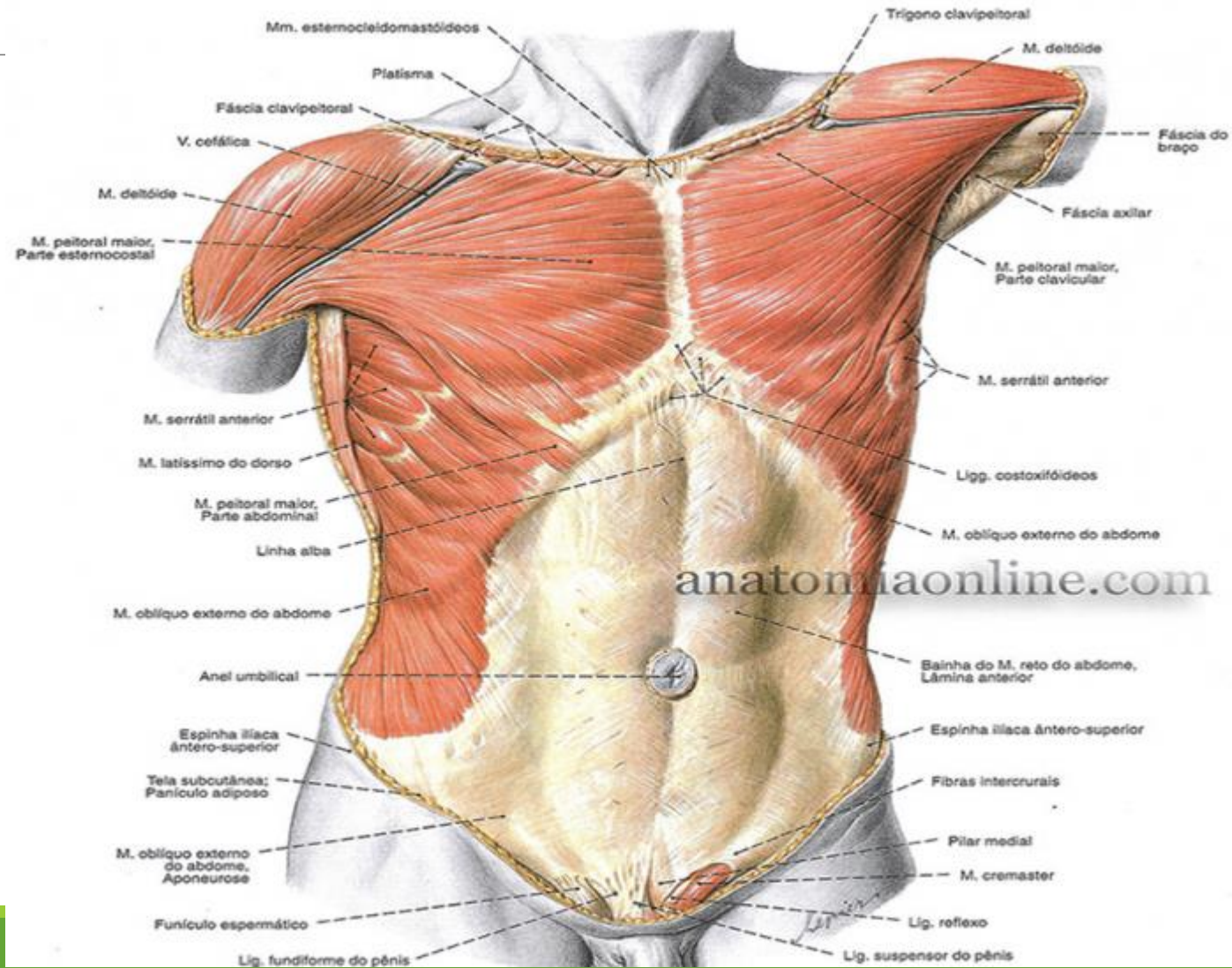
Esternón

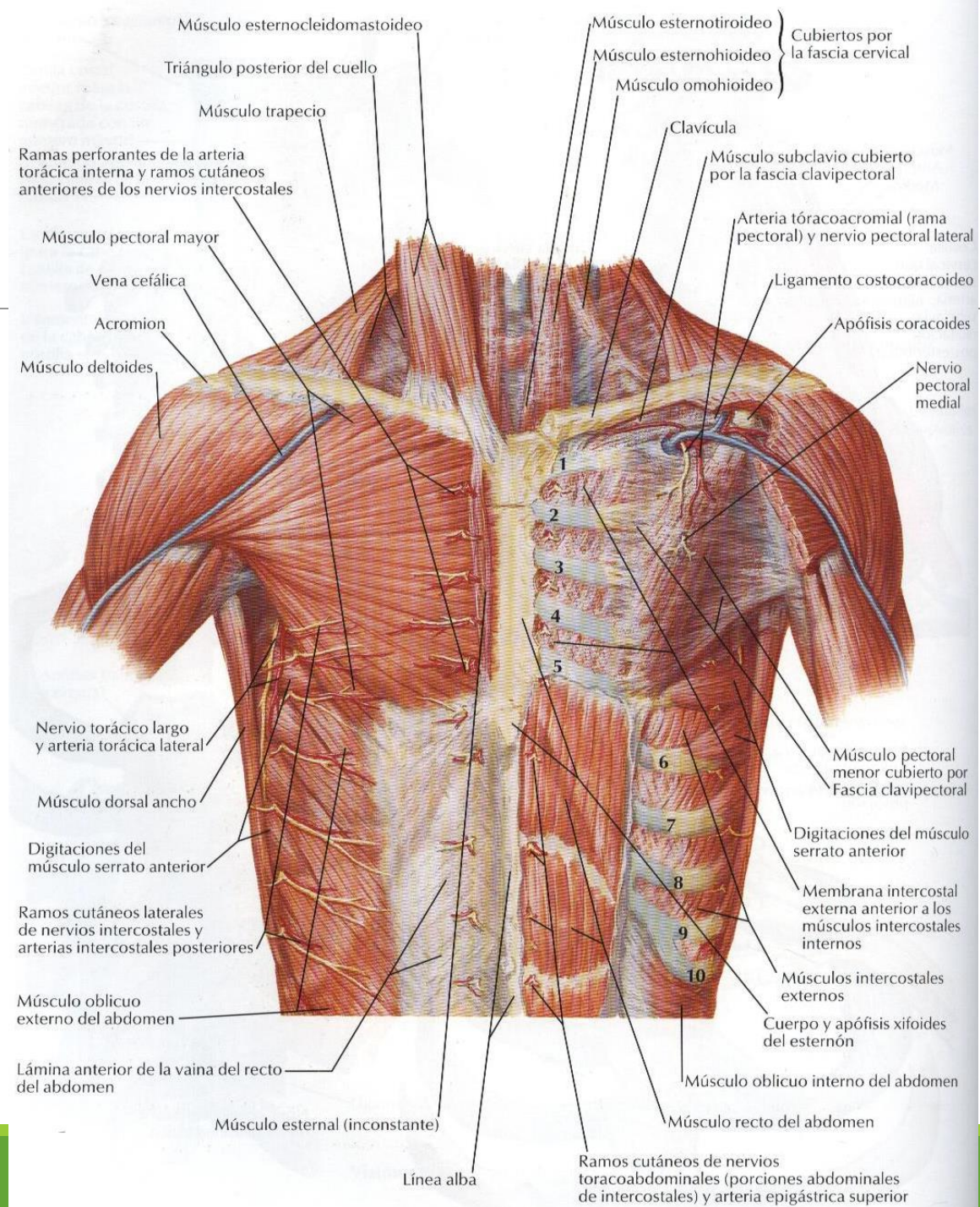
Décimo cartílago costal

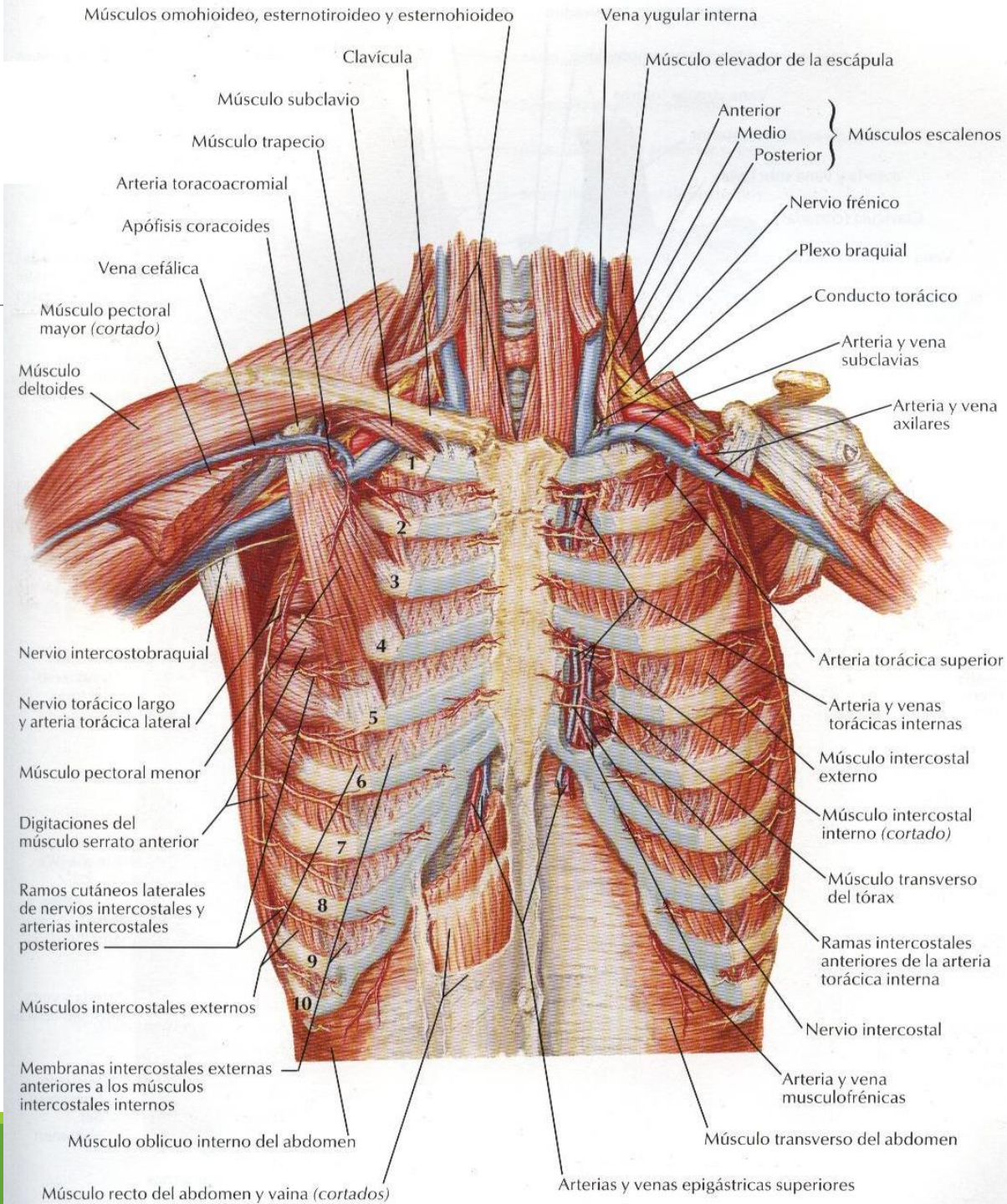
Décima costilla

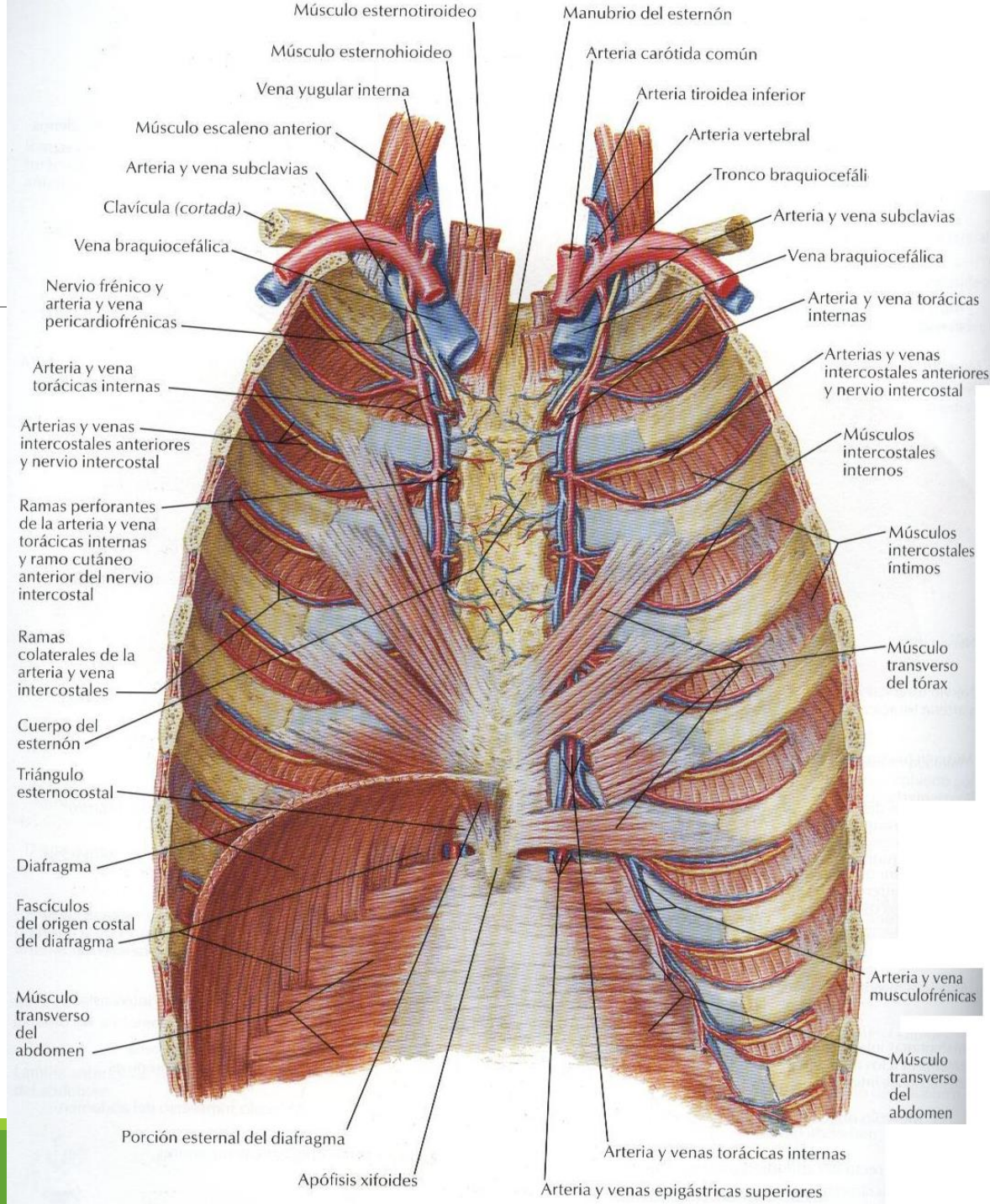
Activar
Me a Confi

Miología









Apófisis espinosa de la vértebra T1

Músculos intercostales externos

Músculo transverso del abdomen

Apófisis espinosa de la vértebra L2

Músculos esplenios de la cabeza y del cuello

Músculo escaleno posterior

Músculo serrato posterior superior

Músculos intercostales externos

Fascia toracolumbar sobre el músculo erector de la columna

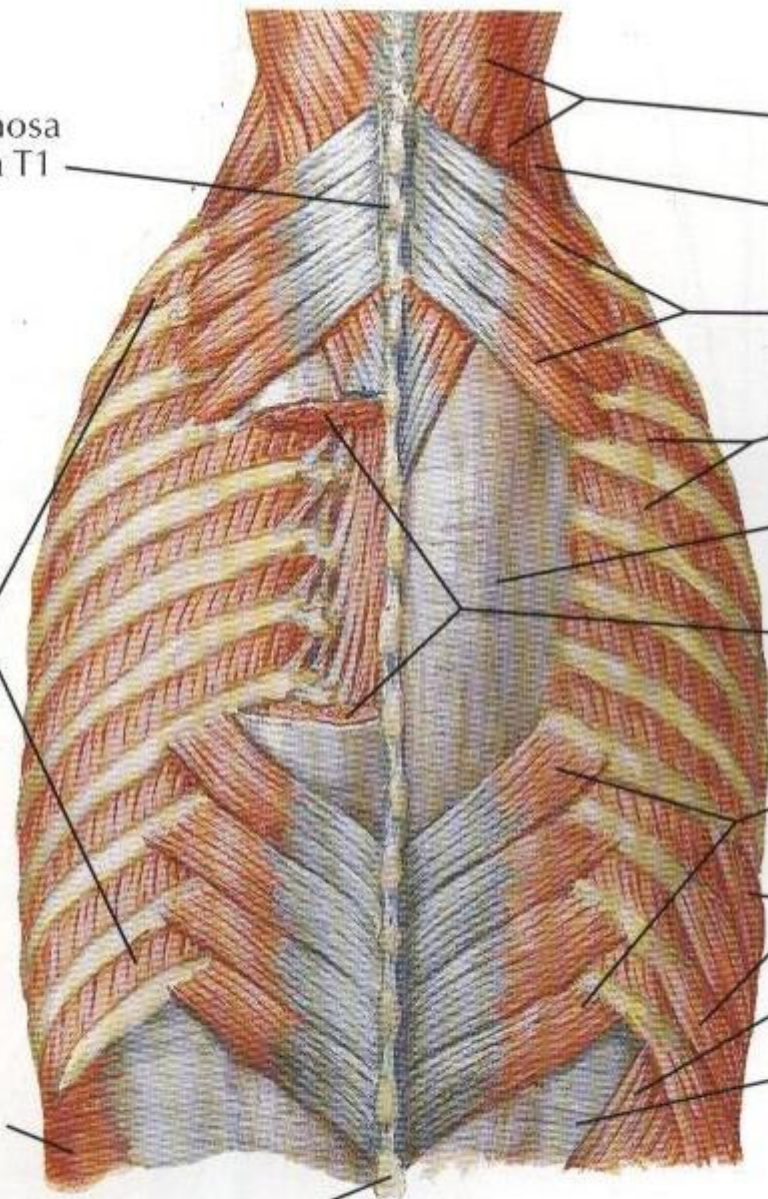
Músculo erector de la columna cortado para mostrar los músculos elevadores de las costillas y transversoespinosos

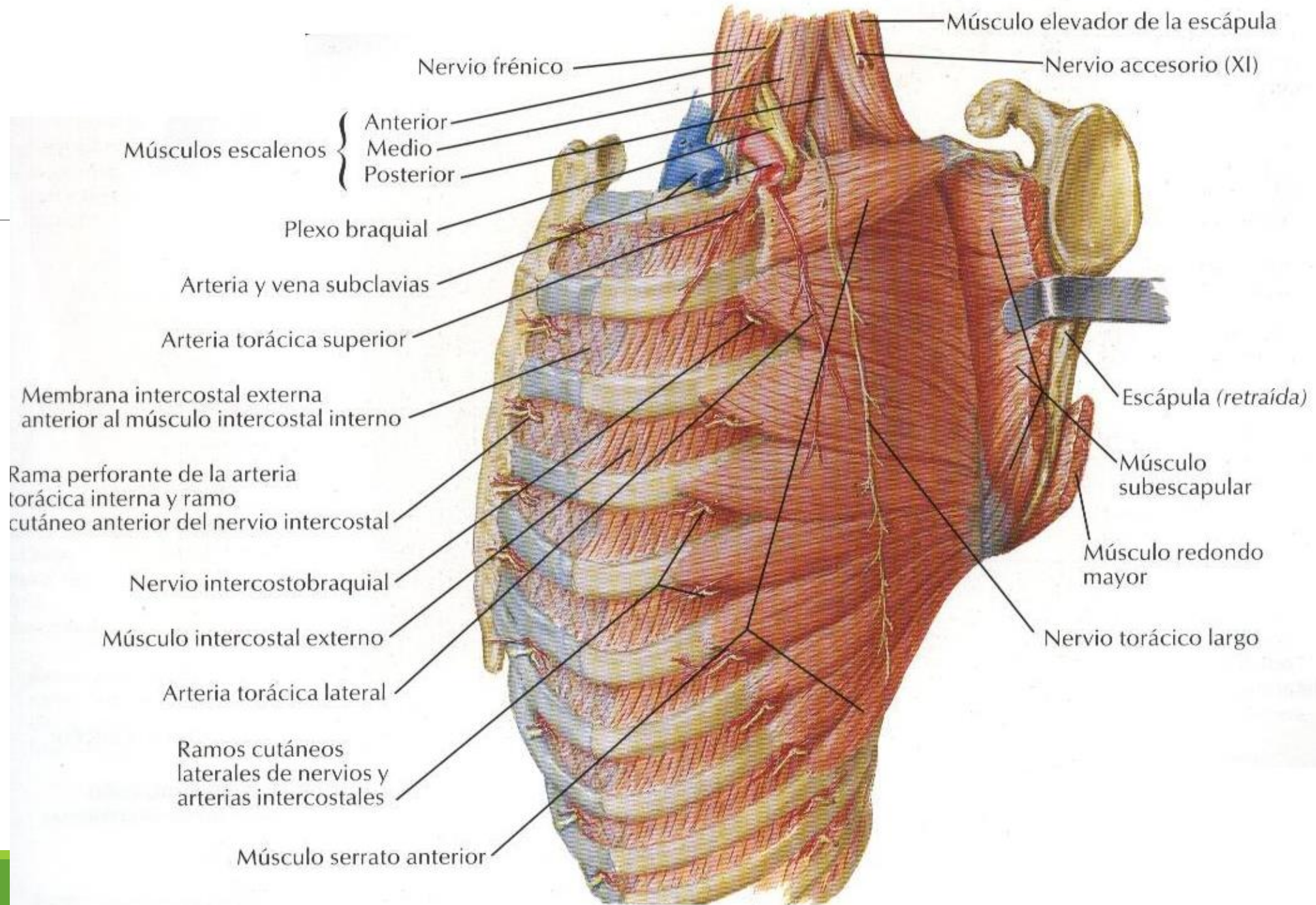
Músculo serrato posterior inferior

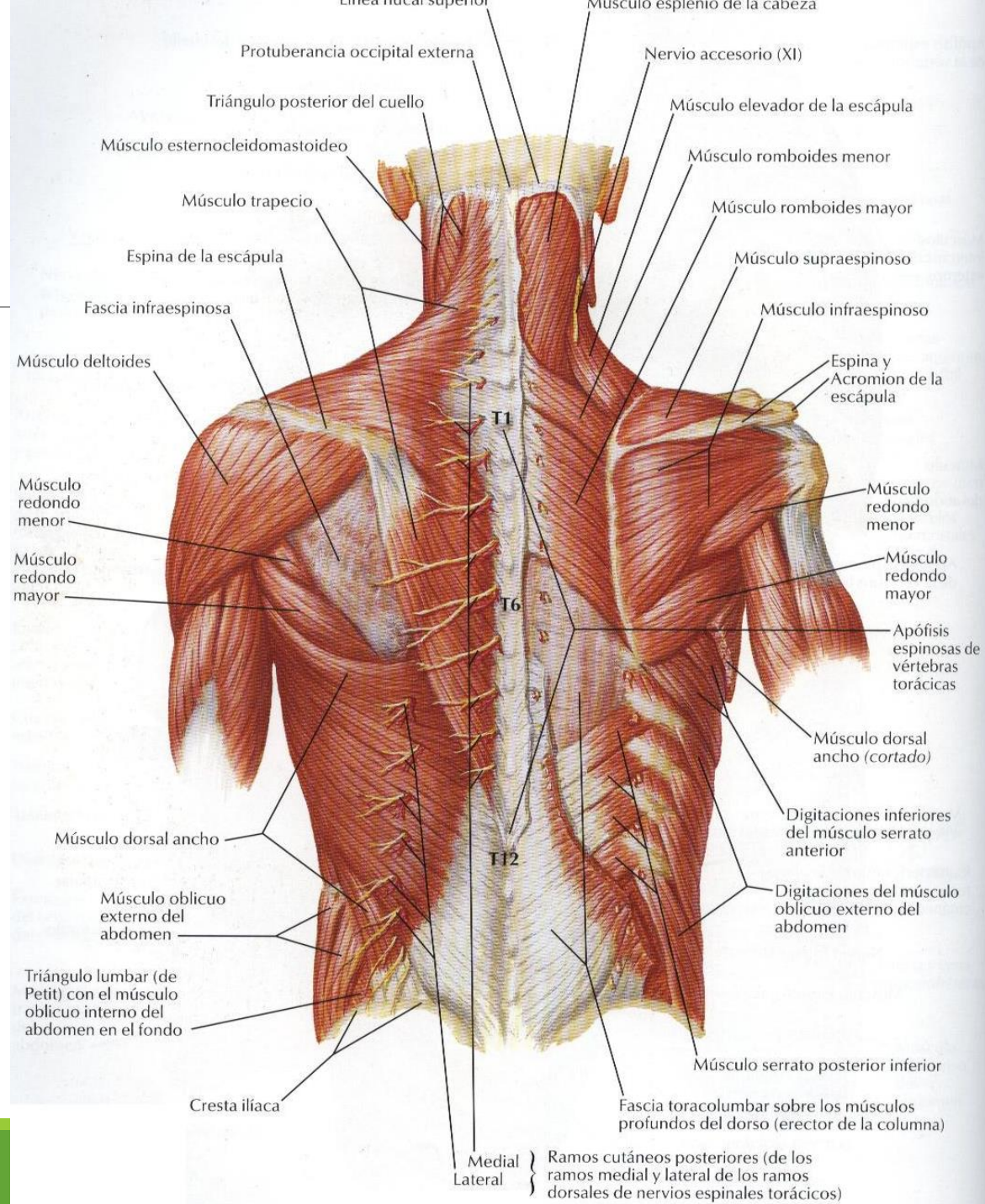
Digitaciones del músculo oblicuo externo del abdomen

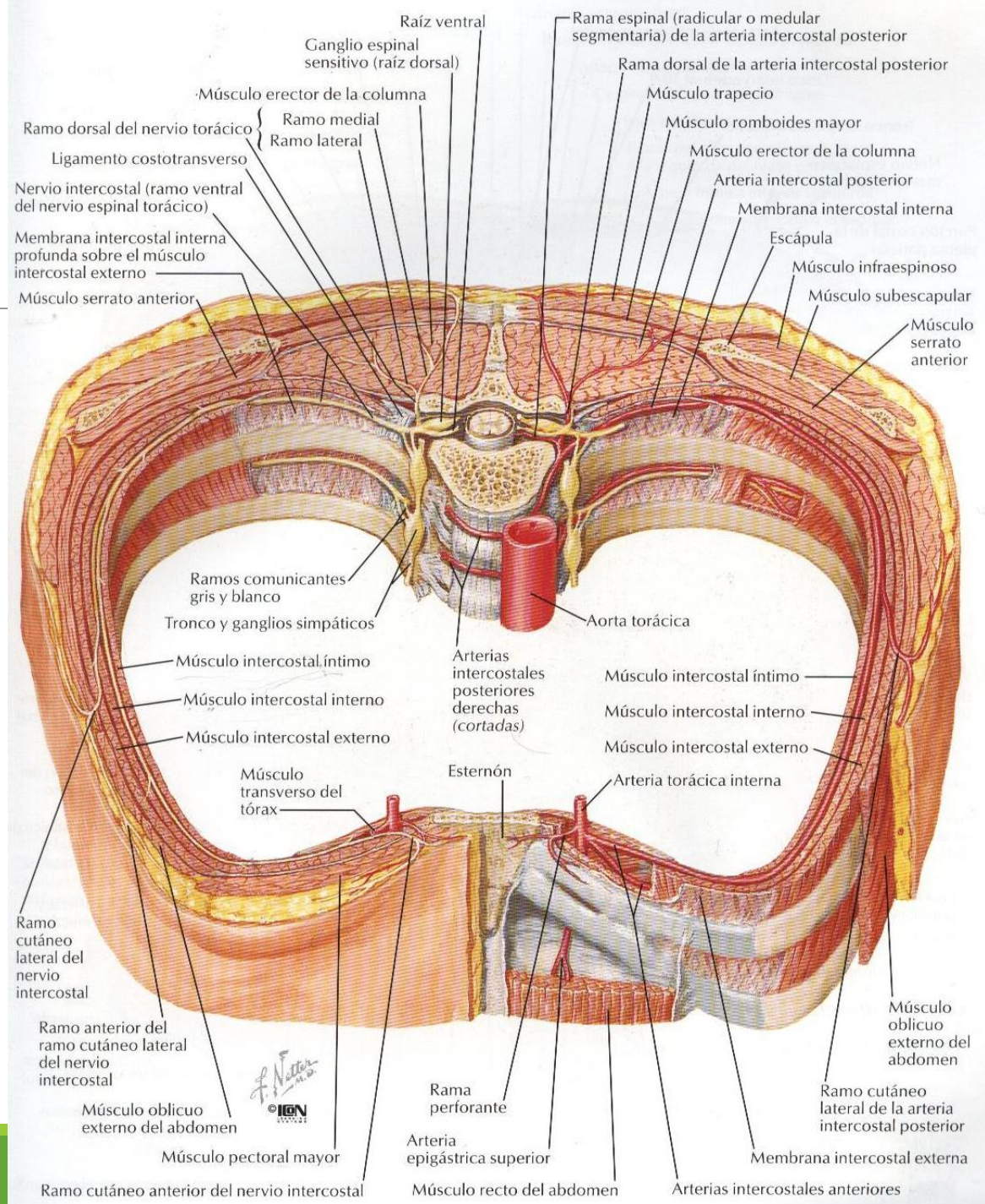
Músculo oblicuo interno del abdomen

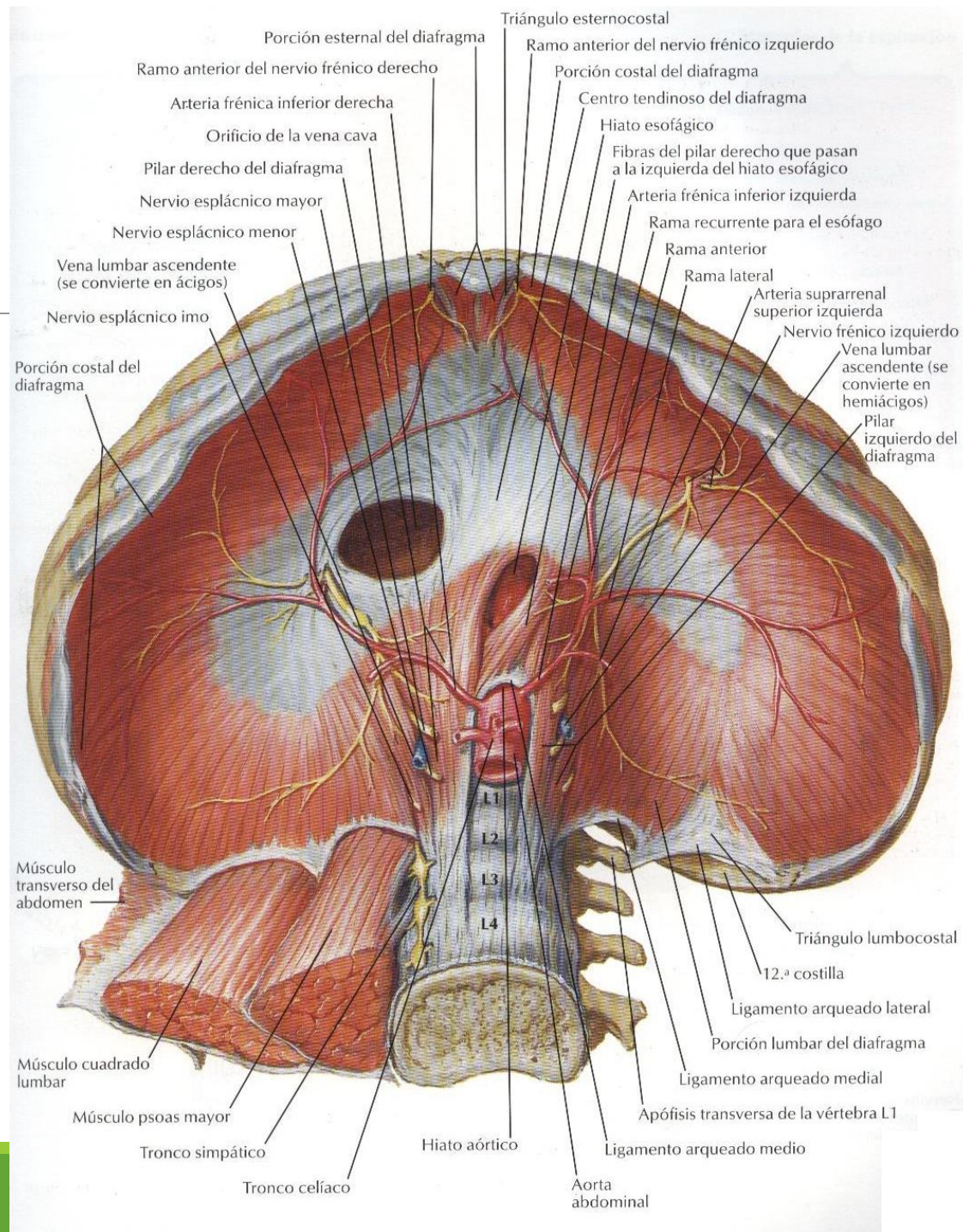
Tendón de origen del músculo transverso del abdomen











Porción esternal del diafragma
 Ramo anterior del nervio frénico derecho
 Arteria frénica inferior derecha
 Orificio de la vena cava
 Pilar derecho del diafragma
 Nervio esplácnico mayor
 Nervio esplácnico menor
 Vena lumbar ascendente (se convierte en ácigos)
 Nervio esplácnico imo

Triángulo esternocostal
 Ramo anterior del nervio frénico izquierdo
 Porción costal del diafragma
 Centro tendinoso del diafragma
 Hiato esofágico
 Fibras del pilar derecho que pasan a la izquierda del hiato esofágico
 Arteria frénica inferior izquierda
 Rama recurrente para el esófago
 Rama anterior
 Rama lateral
 Arteria suprarrenal superior izquierda
 Nervio frénico izquierdo
 Vena lumbar ascendente (se convierte en hemiacigos)
 Pilar izquierdo del diafragma

Porción costal del diafragma

Músculo transverso del abdomen

Músculo cuadrado lumbar

Músculo psoas mayor

Tronco simpático

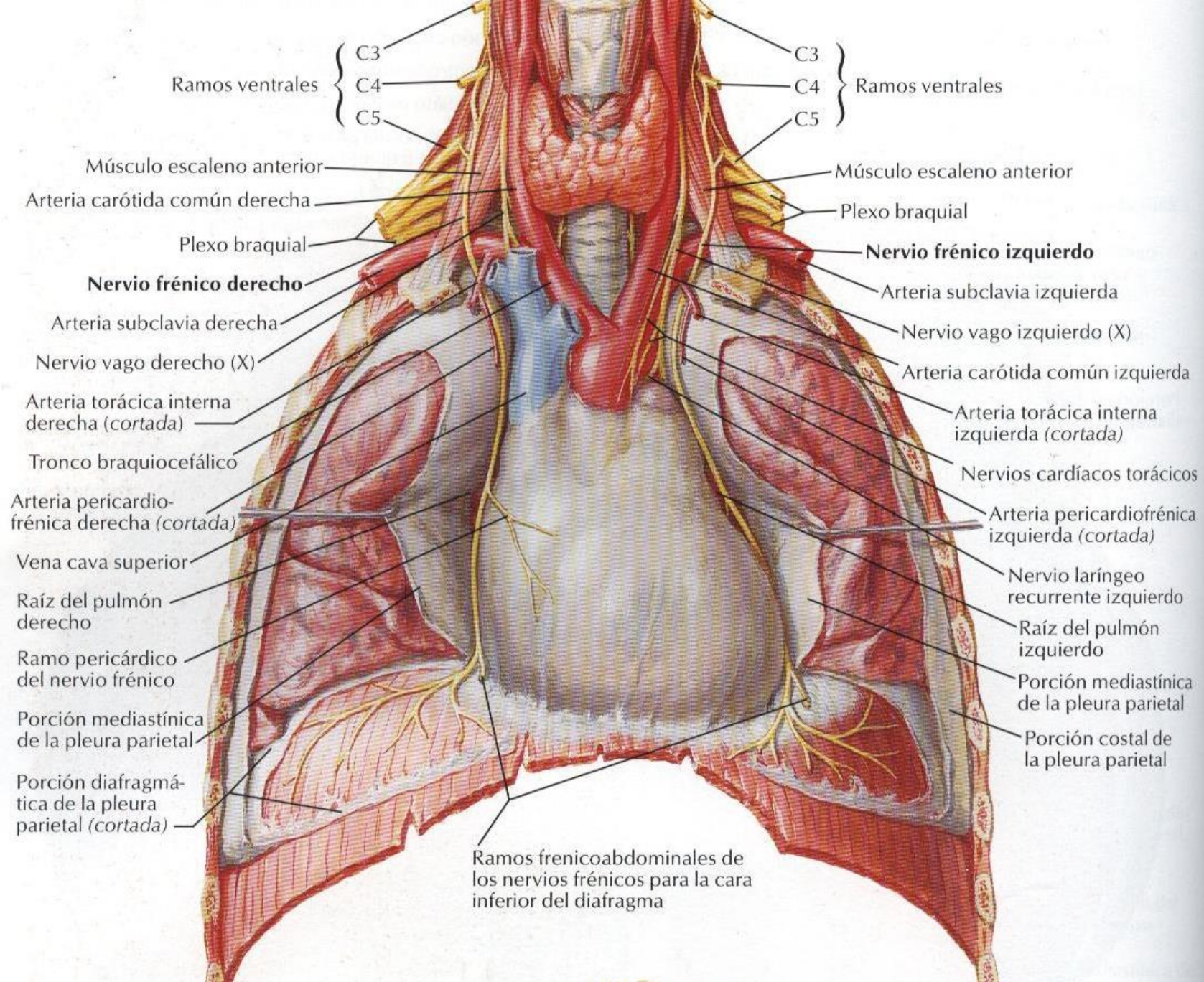
Tronco celíaco

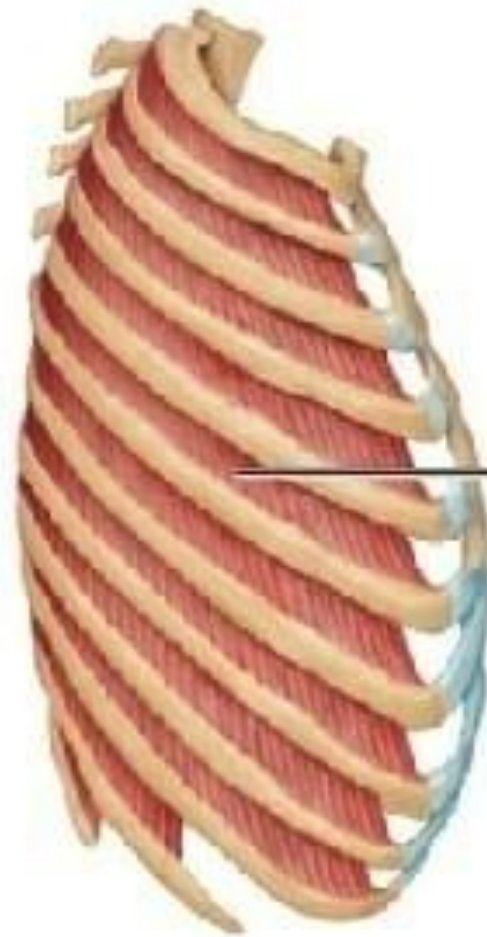Hiato aórtico

Aorta abdominal

L1
L2
L3
L4

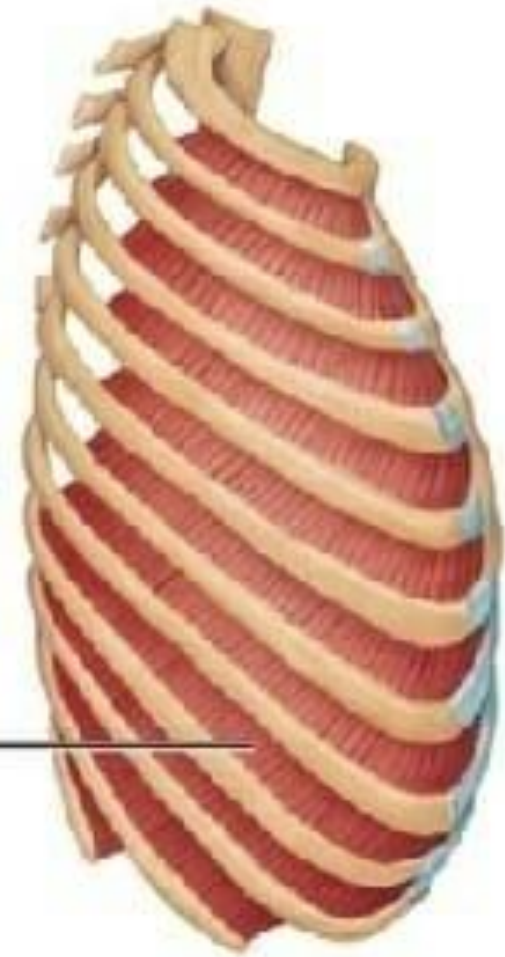
Triángulo lombocostal
 12.^a costilla
 Ligamento arqueado lateral
 Porción lumbar del diafragma
 Ligamento arqueado medio
 Apófisis transversa de la vértebra L1
 Ligamento arqueado medio





**Intercostal
externo**

**Intercostal
interno**



Músculos de la inspiración

Accesorios

Esternocleidomastoideo
(eleva el esternón)

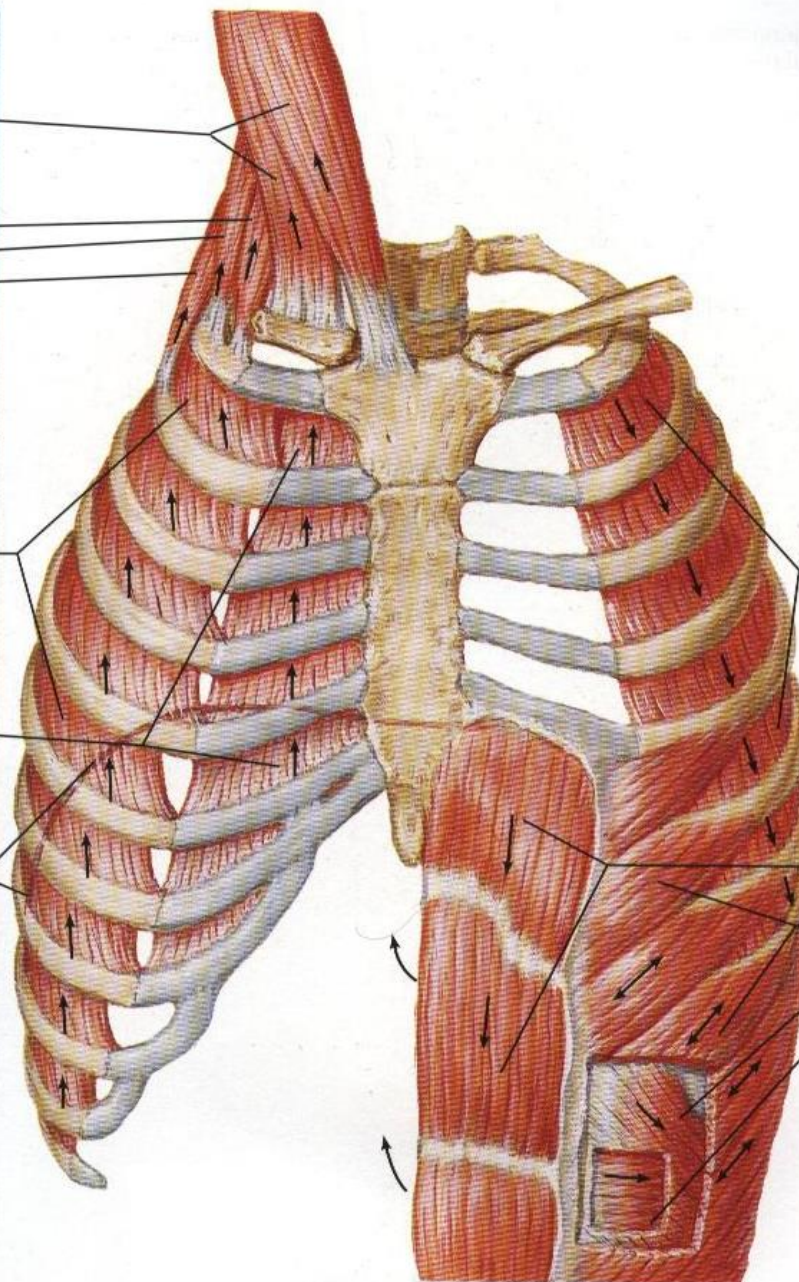
Escalenos
Anterior
Medio
Posterior
(elevan y fijan
las costillas
superiores)

Principales

Intercostales externos
(elevan las costillas,
incrementando así la
anchura de la cavidad
torácica)

Porción intercondral de
los intercostales internos
(también eleva las
costillas)

Diafragma
(desciende las cúpulas,
incrementando así la
dimensión vertical de
la cavidad torácica;
también eleva las
costillas inferiores)



Músculos de la espiración

Respiración pasiva

La espiración es el resultado
de la retracción pasiva de
los pulmones y la caja
torácica

Respiración activa

Intercostales internos,
excepto la porción
intercondral

Abdominales (deprimen
las costillas inferiores,
comprimen el contenido
abdominal, empujando
así el diafragma hacia
arriba)

Recto del abdomen
Oblicuo externo
Oblicuo interno
Transverso del
abdomen

